

[Home](#) / [Archives](#) / Vol 4 No 2 (2019): SONDE (Sound of Dentistry)


Published: 2019-09-30

## Articles

**Perawatan Internal Bleaching Menggunakan Teknik Walking Bleach Pada Gigi Insisif Sentral Kanan Rahang Atas (Case Report)**

Rudy Djuanda

1-11


**Gambaran Komplikasi Post Odontektomi Gigi Impaksi Molar Ketiga Rahang Bawah Tahun 2018 di RSGM X Bandung**

Neng Vivie Agustina Puspitasari, Borman Sumaji, Natallia Pranata

12-23


**Potensi Herbal Antibakteri Cuka Sari Apel terhadap Enterococcus faecalis sebagai Bahan Irigasi Saluran Akar**

Rudy Djuanda, Varin Aulia Helmika, Fiona Christabella, Natallia Pranata, Vinna Kurniawati Sugiaman

24-40


**Gambaran Kesehatan Dan Kebersihan Rongga Mulut Tokoh Masyarakat Desa X Kabupaten Indramayu**

Grace Monica

41-46


**Ekstraksi Mesiodens pada Anterior Maksila : Laporan Kasus**

Linda Sari Sembiring, Marcia .

47-56



## Language

[Bahasa Indonesia](#)[English](#)

124.81.121.51	
ONLINE.....	1
TODAY.....	3
MONTH.....	226
YEAR.....	860
TOTAL.....	2332
24COUNTER.COM	

## Indexers



## Information

[For Readers](#)[For Authors](#)[For Librarians](#)

Faculty of Dentistry

Maranatha Christian University

Address : Jl. Surya Sumantri No.65, Sukawarna, Kec. Sukajadi, Kota Bandung 40164, Jawa Barat, Indonesia

Phone : +62 22 201 2186

Fax : +62 22 201 7621

Email : fkg@dent.maranatha.edu



## **EKSTRAKSI MESIODENS PADA ANTERIOR MAKSILA: LAPORAN KASUS**

Linda Sari Sembiring<sup>1</sup> Marcia<sup>2</sup>

<sup>1</sup>Dosen Bagian Ilmu Kedokteran Gigi Anak, Program Studi Pendidikan Profesi Dokter Gigi, Universitas Kristen Maranatha, Bandung, Indonesia

<sup>2</sup>Mahasiswa Program Studi Pendidikan Profesi Dokter Gigi, Universitas Kristen Maranatha, Bandung, Indonesia

### **ABSTRAK**

**Pendahuluan:** Mesiodens merupakan salah satu variasi dari *supernumerary teeth* yaitu adanya gigi tambahan yang terletak pada garis tengah diantara kedua incisivus sentral. Mesiodens umumnya berukuran kecil, berbentuk *conical* atau *peg shaped*, dan dapat menyebabkan diastema. Prevalensi mesiodens ditemukan berkisar antara 0,15% - 3,9%. Mesiodens dianggap sebagai anomali gigi yang paling umum yang memengaruhi gigi permanen dan jarang ditemukan pada gigi sulung.

**Kasus :** Pasien laki-laki, usia 9 tahun, mengalami gigi berlebih pada gigi depan atas kanan dan menyebabkan giginya terlihat berjejal. Pemeriksaan intraoral menunjukkan anak dalam fase gigi campuran awal. Hubungan oklusi molar kiri Kelas II, molar kanan Kelas I, overbite sebesar 6 mm, overjet 7 mm dan terdapat crowding anterior maksila dan mandibula. Terdapat sisa akar pada gigi 52,53, karies profunda pada gigi 54,55,64,75,74,73,84,85, dan karies media pada gigi 83. Pemeriksaan radiograf periapikal menunjukkan terdapat mesiodens pada palatal gigi 11. Berdasarkan penilaian risiko karies menurut AAPD, pasien memiliki risiko karies tinggi.

**Penatalaksanaan Kasus :** Perawatan awal adalah ekstraksi sisa akar gigi 52 dan setelah 8 bulan kemudian dilakukan ekstraksi mesiodens.

**Pembahasan :** Mesiodens merupakan gigi *supernumerary* yang paling umum ditemukan. Terdapat sekitar 80% dari gigi *supernumerary* yang mengalami mesiodens. Etiologi mesiodens tidak diketahui secara pasti namun dapat disebabkan oleh faktor genetik, faktor lingkungan, kelainan perkembangan, dan hiperaktifitas dental lamina.

**Simpulan** : Perawatan mesiodens tergantung pada tipe, posisi serta efek potensial pada gigi yang berdekatan sehingga membutuhkan rencana perawatan yang komprehensif. Ekstraksi merupakan salah satu tindakan yang sering dilakukan dalam perawatan mesiodens.

**Kata Kunci** : mesiodens, ekstraksi, anterior maksila

**MESIODENS EXTRACTION IN MAXILLA ANTERIOR:  
CASE REPORT**

**ABSTRACT**

**Introduction:** Mesiodens is a variation of supernumerary teeth, namely the presence of additional teeth located in the midline between the two central incisors. Mesiodens are generally small, conical or peg shaped, and can cause diastema. The prevalence of mesiodens was found to range between 0.15% - 3.9%. Mesiodens are considered to be the most common dental anomaly affecting permanent teeth and are rarely found in deciduous teeth.

**Case:** Male patient, 9 years old, had excess teeth in his right upper front teeth and caused his teeth to appear crammed. The intraoral examination shows the child in the initial mixed dental phase. Relationship of Class II left molar occlusion, Class I right molar, 6 mm overbite, 7 mm overjet and maxillary and mandibular anterior crowding. There are root residues in teeth 52,53, deep caries in teeth 54,55,64,75,74,73,84,85, and media caries in teeth 83. Periapical radiograph examination shows mesiodens in the palatal of the tooth 11. Based on caries risk assessment according to AAPD, patients have a high caries risk.

**Case Management:** Initial treatment is extraction of the remaining 52 tooth roots and after 8 months later mesiodens extraction is carried out.

**Discussion:** Mesiodens are the most commonly found supernumerary teeth. There are about 80% of supernumerary teeth that have mesiodens. The etiology of mesiodens is unknown but can be caused by genetic factors, environmental factors, developmental abnormalities, and dental lamina hyperactivity.

**Conclusion:** Treatment of mesiodens depends on the type, position and potential effects on adjacent teeth and thus requires a comprehensive treatment plan. Extraction is one of the actions that is often done in the treatment of mesiodens.

Keywords: mesiodens, extraction, anterior maxilla

## PENDAHULUAN

Gigi *supernumerary* merupakan salah satu masalah perkembangan gigi pada anak.<sup>1</sup> Gigi supernumerary adalah anomali perkembangan yang ditandai dengan lebih banyak jumlah gigi daripada seri normal.<sup>2,3</sup> Prevalensi bervariasi antara 0,3% - 3,8% dari populasi.<sup>2</sup> Mesiodens merupakan gigi *supernumerary* yang paling sering terjadi dan biasanya menyebabkan masalah di rongga mulut seperti maloklusi, impaksi makanan, dan estetik yang buruk. Mesiodens terdapat pada bagian mesial di antara gigi incisivus sentral maksila, dapat berbentuk *conical*, *peg shaped*, dengan posisi *inverted* atau normal..<sup>1,3,4</sup> Mesiodens dapat terjadi secara *single* maupun multipel yang disebut sebagai mesiodentes.<sup>5</sup>

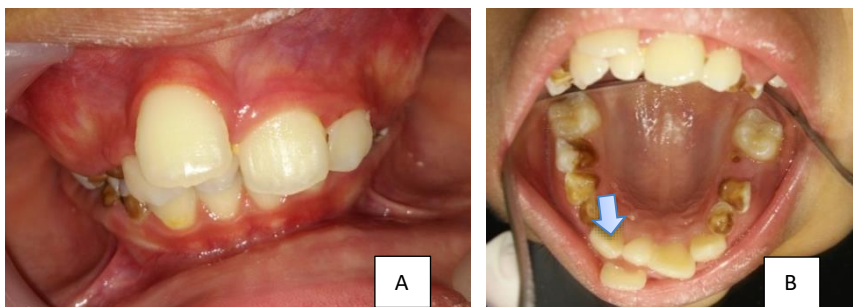
Etiologi mesiodens tidak diketahui secara pasti namun dapat disebabkan oleh faktor genetik, faktor lingkungan, kelainan perkembangan, atavisme, dikotomi dan hiperaktifitas dental lamina.<sup>4,6,7</sup> Mesiodens dapat menyebabkan berbagai komplikasi seperti kegagalan atau keterlambatan erupsi, erupsi ektopik gigi yang berdekatan, diastema garis tengah, impaksi, *malalignment* gigi incisivus, perpindahan dan rotasi aksial gigi yang berdekatan, resorpsi radikuler gigi yang berdekatan, *crowding*, dilaserasi, kemungkinan perkembangan kista dentigerous.<sup>2,3,8</sup>

Diagnosis dini mesiodens dapat diperoleh dari pemeriksaan klinis dan radiografi. Kita dapat melihat mesiodens yang erupsi di rongga mulut; juga dapat dengan mengamati keterlambatan dalam erupsi gigi incisivus sentral rahang atas, posisi gigi yang menyebabkan diastema.. Palpasi juga dapat dilakukan untuk mengetahui ada tidaknya mesiodens.<sup>9,10</sup> Pemeriksaan radiologis dapat memberikan data tentang mesiodens baik dalam bentuk, jumlah, lokasi dan hubungan dengan struktur yang berdekatan. Pemeriksaan radiografi oklusal untuk mengetahui lokasi mesiodens dan pemeriksaan radiografi periapikal dengan sudut horizontal yang berbeda dapat dilakukan.<sup>11-13</sup>

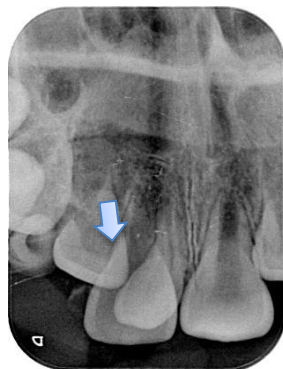
## KASUS

Pasien laki-laki, usia 9 tahun, mengalami gigi berlebih pada gigi depan atas kanan dan menyebabkan giginya terlihat berjejal. Pemeriksaan intraoral menunjukkan anak dalam fase gigi campuran awal. Hubungan oklusi molar kiri Kelas II, molar kanan Kelas I,

overbite sebesar 6 mm, overjet 7 mm dan terdapat crowding anterior maksila dan mandibula. Terdapat sisa akar pada gigi 52,53, karies profunda pada gigi 54,55,64,75,74,73,84,85, karies media pada gigi 83. Pemeriksaan klinis dan radiograf periapikal menunjukkan terdapat mesiodens pada palatal gigi 11 (Gambar 1 dan 2). Berdasarkan penilaian risiko karies menurut AAPD pasien memiliki risiko karies tinggi.



Gambar 1. Mesiodens pada Palatal Gigi 11. A Pasien dalam keadaan oklusi. B. Pasien membuka mulut

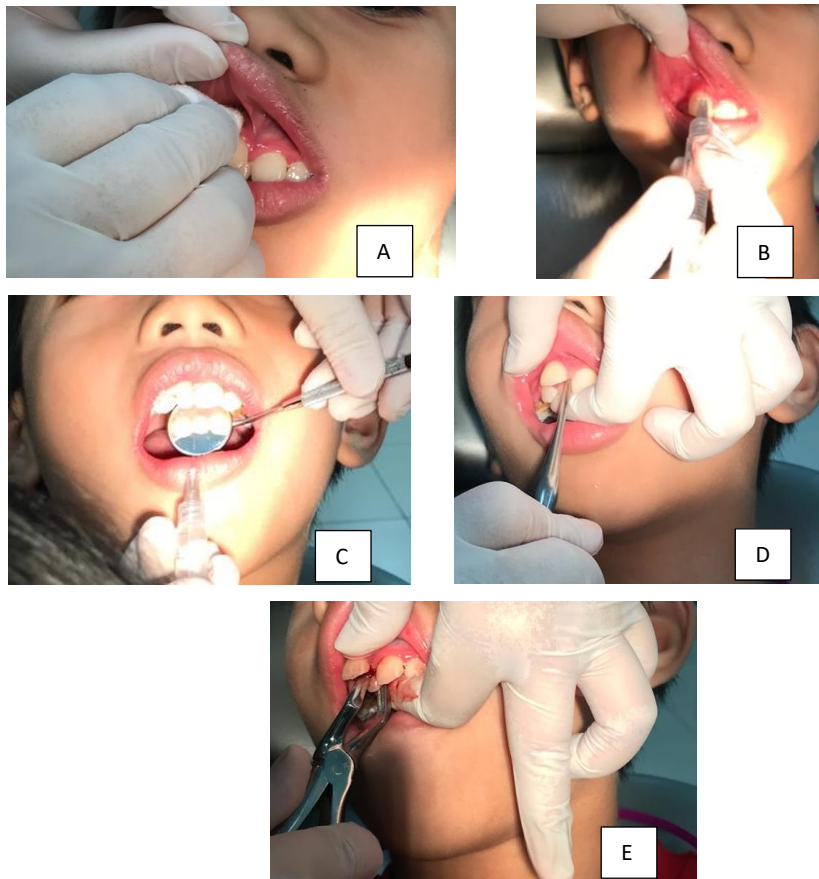


Gambar 2. Pemeriksaan Radiograf Periapikal, Mesiodens pada Palatal Gigi 11

### **PENATALAKSANAAN KASUS**

Pada kunjungan awal, dilakukan pemeriksaan menyeluruh pada rongga mulut pasien. Untuk pemeriksaan penunjang, dilakukan radiograf periapikal (gambar 2). Setelah seluruh kondisi rongga mulut diperiksa, ditentukan diagnosis dan rencana perawatan lalu dijelaskan kepada pasien dan orang tuanya. Pasien juga diinstruksikan mengenai cara menyikat gigi yang baik dan benar. Awalnya pasien kurang kooperatif, namun setelah dilakukan pendekatan akhirnya pasien bersedia untuk dilakukan ekstraksi sisa

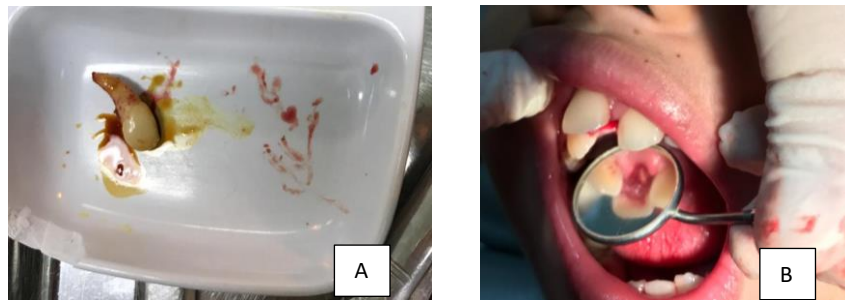akar gigi 52 terlebih dahulu. Pada kunjungan kedua, 8 bulan kemudian, pasien setuju untuk dilakukan ekstraksi gigi mesiodens nya. Pasien sudah lebih kooperatif. Orang tua pasien diminta untuk menanda tangani *informed consent*. Sebelum dilakukan anestesi infiltrasi, daerah gigi 11 dioleskan anestesi topikal untuk mengurangi rasa sakit saat insersi jarum anestesi. Kemudian daerah kerja dioleskan kapas dengan carian antiseptik (Gambar 3A), dan dilakukan anestesi infiltrasi di regio gigi 11. Setelah dilakukan anestesi (Gambar 3B dan 3C), dilakukan pemisahan antara permukaan jaringan lunak dan jaringan sekitarnya menggunakan bein (Gaambar 3D) kemudian mesiodens diekstraksi dengan tang (gambar 3E).



Gambar 3. Ekstraksi Mesiodens. A. Daerah kerja dioleskan cairan antiseptik B. Anestesi infiltrasi di bukal regio gigi 11. C. Anestesi infiltrasi di palatinal regio gigi 11. D. Pemisahan antara permukaan lunak dan jaringan sekitarnya dengan bein. E Mesiodens diekstraksi dengan tang.



Spooling dilakukan dengan cairan NaCl 0.9% pada daerah bekas ekstraksi selanjutnya pasien diminta untuk menggigit kassa steril selama 60 menit sampai pendarahan berhenti. Pasien juga diberikan instruksi post ekstraksi dan diresepkan antibiotik Amoxicillin syr 125 mg/5ml 3x1,5 cth no II dan analgetik Paracetamol syr 120 mg/5ml 3x1,5 cth no I.



Gambar 4. A. Mesiodens yang sudah diekstraksi. B Jaringan gingiva setelah ekstraksi

## PEMBAHASAN

Gigi *supernumerary* memiliki potensi mengganggu perkembangan oklusal normal dan estetika pada anak. Pada laporan kasus pasien ini, mesiodens terletak pada palatal gigi 11 (tampak tumpang tindih), *single* dan unilateral. Komplikasi mesiodens yang paling umum adalah perpindahan gigi incisivus sentral<sup>14</sup> seperti yang tampak pada pasien ini. Gigi 11 tampak lebih ke arah labial. Penelitian yang dilakukan Ersin, Candan, Alpoz, dan Akay (2004) melaporkan mesiodens menjadi lebih banyak pada laki-laki, 3: 1 dengan usia rata-rata adalah 8,96 tahun dan lebih sering terletak di sisi kiri garis tengah/dan tidak ada di garis tengah.<sup>15</sup>

Diagnosis dini gigi *supernumerary* sangat penting untuk menentukan perawatan yang tepat untuk setiap pasien. Pemeriksaan klinis dan radiografi harus dilakukan pada waktu yang tepat untuk meminimalkan kebutuhan perawatan ortodontik atau perubahan pada gigi yang berdekatan. Perawatan yang dilakukan pada pada pasien ini adalah ekstraksi mesiodens tanpa perawatan ortodontik karena pasien dalam tahap *ugly duckling stage* namun dilakukan kontrol secara periodik.

## **SIMPULAN**

Mesiodens merupakan gigi *supernumerary* yang paling sering muncul pada bagian mesial gigi incisivus sentral maksila. Diagnosis dini dan intervensi tepat waktu dapat mencegah komplikasi serius atau membatasi kebutuhan untuk perawatan ortodontik. Perawatan mesiodens tergantung pada tipe, posisi serta efek potensial pada gigi yang berdekatan sehingga membutuhkan rencana perawatan yang komprehensif. Ekstraksi merupakan tindakan yang sering dilakukan dalam perawatan mesiodens.

## **DAFTAR PUSTAKA**

1. Meighani G, Pakdaman A. *Diagnosis and Management of Supernumerary (Mesiodens) – A Review of Literature*. Journal of Dentistry, Tehran University of Medical Sciences. 2010 ; Vol.7, No.1
2. Mukhopadhyay S. *Mesiodens: A clinical and radiographic study in children*. J Indian SocPedodPrev Dent. 2011; 29(1): 34-38.
3. Sarne O, Shapira Y, Blumer S, Finkelstein T, Schonberger S, et al. *Supernumerary Teeth in the Maxillary Anterior Region: The Dilemma of Early Versus Late Surgical Intervention* J ClinPediatr Dent. 2018; 42(1): 55-61.
4. Gunda SA, Shigli AL, Patil AT, Sadawarte BS, Hingmire AR, Jare PA. *Management of palatally positioned impacted mesiodens: 2 case reports*. Journal of Orthodontics & Endodontics. 2017; 3(1:4): 1-6.
5. Viswanathan R, Pai. *Bilateral impacted inverted mesiodentes in the palatal vault: A rare case report*. Ped Dent J S. 2015; 25(1): 26-28.
6. Kumar A, Namdev R, Bakshi L, Dutta S. *Supernumerary teeth: Report of four unusual cases*. Contemporary Clinical Dentistry. 2012; 3(1): 71-77

7. Mallineni SK. *Supernumerary teeth: Review of the literature with recent updates*. Conference Papers in Science. Hindawi Publishing Corporation, 2014.
8. Hasan S, Ahmed SA, Reddy LB. Dentigerous cyst in association with impacted inverted mesiodens: Report of a rare case with a brief review of literature. *Int J App Basic Med Res*. 2014 ; 4: 61-64.
9. Escoda GC, Micas MM, Tost EA, Albiol GJ. Otras inclusiones dentarias. Mesiodens y otros dientes supernumerarios. Dientes temporales supernumerarios. Dientes temporales incluidos. En: Gay Escoda C, Aytés Berini L, editores. *Tratado de Cirugía Bucal*. Tomo I. 1.<sup>a</sup> ed. Madrid: Ergon. 2004; 497- 534.
10. Carton A Mirror image dental anomalies in identical twins. *Br Dent J*. 1987; 162(5):193-194
11. Ranalli DN, Buzzato JF, Baum TW, Murphy SM Long term interdisciplinary management of multiple mesiodens and delayed eruption: report of a case. *J Dent Child*. 1988; 55: 376-380. p 356-358.
12. Tatel FS. Reshaping a mesiodens. *Pediatric Dent*. 2003; 25:585-586.
13. Ferguson JW, Evans RL, Cheng LH. Diagnostic accuracy and observer performance in the diagnosis of abnormalities in the anterior maxilla: a comparison of panoramic with intraoral radiography. *Br Dent J*. 1992; 173(8): 265-271.
14. Hattab FN, Yassin OM, Rawashdeh MA Supernumerary teeth: Report of three cases and review of the literature. *ASDC J Dent Child*.. 1994; 61: 382-393.

15. Ersin NK, Candan U, Alpoz AR, Akay C. Mesiodens in primary, mixed and permanent dentitions—a clinical and radiographic study. *J ClinPediatr Dent.* 2004; 28: 295-298.