

# Journal of Medicine and Health

[HOME](#)   [ABOUT](#)   [LOGIN](#)   [REGISTER](#)   [SEARCH](#)   [CURRENT](#)  
[ARCHIVES](#)   [ANNOUNCEMENTS](#)

Home > Archives > **Vol 1, No 4 (2016)**

## Vol 1, No 4 (2016)

[TABLE OF CONTENTS](#)

[OPEN JOURNAL SYSTEMS](#)

DOMAIN	
	VISITS
TODAY:	5
YESTERDAY:	12
TOTAL:	228
HITS	
TODAY:	20
YESTERDAY:	27
TOTAL:	1592
PAGE	
	VISITS
TODAY:	2
YESTERDAY:	1
TOTAL:	3
HITS	
TODAY:	3
YESTERDAY:	1
TOTAL:	4

[Journal Help](#)

### USER

Username

Password

Remember me

### NOTIFICATIONS

- [View](#)
- [Subscribe](#)

### JOURNAL CONTENT

Search

Search Scope

All ▼

### Browse

- [By Issue](#)
- [By Author](#)
- [By Title](#)
- [Other Journals](#)

### FONT SIZE

### INFORMATION

- [For Readers](#)
- [For Authors](#)
- [For Librarians](#)

# JOURNAL OF MEDICINE & HEALTH

Volume 01 Number 04 Page 305-408 August 2016 ISSN 2442-5257



## RESEARCH ARTICLES

The Effect of Jati Belanda Leaves (*Guzmania ulmifolia* Lamk.) Ethanol Extract on Microscopic Features of Atherosclerotic Animal Model's Aorta

Page 305 - 318

Ryan J. Permata, Cherry Azalia, Rosnaeni

The Effect of Ethanol Extract from Mangrove Pericarp towards Parasitemia in *Plasmodium berghei*-Inoculated Mice

Page 319 - 325

Debora R. Marito, Susy Tjajjani, Khie Khiong

The Preventive Effect of Fig Leaves (*Ficus carica* L.) towards Colon Histopathological Feature and IL-6 Serum Level on Ulcerative Colitis Induced Mice

Page 326 - 340

Hartini Tiono

Subchronic Treatment of Combination Extract Detam I Soybean and Jati Belanda Leaves has No Toxic Effect on Function, Weight, and Histopathological of Wistar Rat Kidney

Page 341 - 350

Melinah Kidayat, Sijani Prahastuti, Vibiola Chikita, Dewi Salitri, Siti F. Rahmawati, Andreanus A. Soemardi

Prevalence and Characteristics of Liver Cancer Patients in Immanuel Hospital Bandung within January 2013 until December 2014 Period

Page 351 - 357

Achmad R. Permadi, Hana Ratnawati, Teresa L. Wargasetia

Height Estimation Based on Foot Length and E in Children, Teenager, and Adult in Bandung City Indonesia

Page 358 - 368

Sani Tanzilah, Noorman Herjodi, Andri A. Rusman

The Probiotic Effect towards Aspirin-induced C Ulcer Healing Process as Measured by Mucous Thickness, Reepithelization, Gastric Glands For and Angiogenesis in Animal Model

Page 369 - 381

Teresa Lucretia, Achadiyani, Sadeh Masria

The Effect of Chicken (*Gallus gallus domesticus*) Eggshell's Powder towards Wound Healing of Wound on Male Swiss-Webster Mice

Page 382 - 393

Rahman A. Nugraha, Harjadi Pramono, Roro Wahyuni

## CASE REPORT :

Difficulty in Diagnosing Secondary Peripheral Chondrosarcoma: Radiology versus Anatomical Pathology

Page 394 - 408

Undang Ruhimat, Arie Hendarin

Publisher : Maranatha Christian University

# Journal of Medicine and Health

HOME ABOUT LOGIN REGISTER SEARCH CURRENT  
ARCHIVES ANNOUNCEMENTS

Home > About the Journal > **Editorial Team**

## Editorial Team

### Editor in Chief

[Dr. dr. Meilinah Hidavat, M. Kes.](#)

### Peer Reviewers

[Agussalim Bukhari, MD, PhD](#)  
[dr. Ahmad Faried, PhD.](#)  
[Prof. Andreanus A. Soemardii, DEA](#)  
[Prof. dr. Aris Widodo, MS., SpFK., Ph.D](#)  
[dr. Diaja Rusmana, M.Si.](#)  
[Drs. Eko Suhartono, M.Sc.](#)  
[Dra Endang Evacuasiany, M.S., AFK](#)  
[Dr. dr. Hana Ratnawati, M.Kes., PA\(K\)](#)  
[Ingrid S. Surono, PhD.](#)  
[Prof. dr. Jeanne A. Pawitan, MS, PhD](#)  
[dr. Lusiana Darsono, M.Kes.](#)  
[Prof. Dr. dr. M. Nurhalim Shahib](#)  
[Dr. dr., Oeli Anindita Adhika .MKes.](#)  
[Susi Endrini, S.Si., M.Sc., PhD.](#)  
[Prof. Dr. dr. Susy Tjahjani, M.Kes](#)  
[Prof.Drs. Sutiman B. Sumitro,SU.,D.Sc](#)  
[dr. Sylvia Soeng, M.Kes., PA\(K\).](#)  
[Dr. Teresa Liliana Wargasetia, S.Si., M.Kes., PA\(K\)](#)  
[Prof. Dr. med. dr. Tri Hanggono Achmad](#)  
[Dr. Wahyu Widowati, M.Si](#)  
[Prof. dr. Wahyuni Lukita Atmadia, PhD.](#)

### Managing Editors

[Dr. dr. Diana Krisanti Jasaputra, M.Kes.](#)  
[dr. Stella Tinia Hasianna, M.Kes.](#)

### English Language Editor

[Drs Edward Aldrich Lukman](#)

### Secretaries

[dr. Cherry Azaria, M.Kes](#)  
[Deni Firmansyah, S.Si](#)

### OPEN JOURNAL SYSTEMS

DOMAIN	
	VISITS
TODAY:	5
YESTERDAY:	12
TOTAL:	228
	HITS
TODAY:	19
YESTERDAY:	27
TOTAL:	1501
PAGE	
	VISITS
TODAY:	1
YESTERDAY:	0
TOTAL:	15
	HITS
TODAY:	1
YESTERDAY:	0
TOTAL:	27

### Journal Help

#### USER

Username

Password

Remember me

#### NOTIFICATIONS

- [View](#)
- [Subscribe](#)

#### JOURNAL CONTENT

Search

Search Scope

All

#### Browse

- [By Issue](#)
- [By Author](#)
- [By Title](#)
- [Other Journals](#)

#### FONT SIZE

#### INFORMATION

- [For Readers](#)
- [For Authors](#)
- [For Librarians](#)

# Journal of Medicine and Health

HOME ABOUT LOGIN REGISTER SEARCH CURRENT  
ARCHIVES ANNOUNCEMENTS

[OPEN JOURNAL SYSTEMS](#)

Home > Archives > **Vol 1, No 4 (2016)**

## Vol 1, No 4 (2016)

### Table of Contents

#### Articles

[The Effect of Jati Belanda Leaves \(Guazuma ulmifolia Lamk.\) Ethanol Extract on Microscopic Features of Atherosclerotic Animal Model's Aorta](#)

Ryan J. Permana, Cherry Azaria, Rosnaeni Rosnaeni

[FULL PAPER](#)

[The Effect of Ethanol Extract from Mangosteen Pericarps towards Parasitemia in Plasmodium berghei-Inoculated Mice](#)

Debora R. Marito, Susy Tjahjani, Khie Khiong

[FULL PAPER](#)

[The Preventive Effect of Fig Leaves's \(Ficus carica L.\) towards Colon Histopathological Feature and IL-6 Serum Level on Ulcerative Colitis Induced Mice](#)

Hartini Tiono

[FULL PAPER](#)

[Subchronic Treatment of Combination Extract Detam 1 Soybean and Jati Belanda Leaves has No Toxic Effect on Function, Weight, and Histopathological of Wistar Rat Kidney](#)

Meilinah Hidayat, Sijani Prahasuti, Vibiola Chikita, Dewi Safitri, Siti F. Rahmawati, Andreanus A. Soemardji

[FULL PAPER](#)

[Prevalence and Characteristics of Liver Cancer Patients in Immanuel Hospital Bandung within January 2013 until December 2014 Period](#)

Achmad R. Permadi, Hana Ratnawati, Teresa L. Wargasetia

[FULL PAPER](#)

[Height Estimation Based on Foot Length and Breadth in Children, Teenager, and Adult in Bandung City, Indonesia](#)

Sani Tanzilah, Noorman Herryadi, Andri A. Rusman

[FULL PAPER](#)

[The Probiotic Effect towards Aspirin-induced Gastric Ulcer Healing Process as Measured by Mucous Thickness, Reepithelization, Gastric Glands Formation, and Angiogenesis in Animal Model](#)

Teresa Lucretia, Achadiyani Achadiyani, Sadeli Masria

[FULL PAPER](#)

[The Effect of Chicken \(Gallus gallus domesticus\) Eggshell's Powder towards Wound Healing of Incision Wound on Male Swiss-Webster Mice](#)

Rahman A. Nugraha, Harijadi Pramono, Roro Wahyudiansih

[FULL PAPER](#)

[Difficulty in Diagnosing Secondary Peripheral Chondrosarcoma: Radiology versus Anatomical Pathology](#)

Undang Ruhimat, Arie Hendarin

[FULL PAPER](#)

[Peer Reviewers of JMH Volume 1 Number 4 August 2016](#)

Editorial Team

[PEER REVIEW](#)

DOMAIN	
	VISITS
TODAY:	8
YESTERDAY:	12
TOTAL:	228
HITS	
TODAY:	17
YESTERDAY:	27
TOTAL:	1579
PAGE	
	VISITS
TODAY:	1
YESTERDAY:	1
TOTAL:	2
HITS	
TODAY:	1
YESTERDAY:	1
TOTAL:	2

[Journal Help](#)

**USER**

Username   
Password   
 Remember me

**NOTIFICATIONS**

- [View](#)
- [Subscribe](#)

**JOURNAL CONTENT**

Search

Search Scope

All ▼

**Browse**

- [By Issue](#)
- [By Author](#)
- [By Title](#)
- [Other Journals](#)

**FONT SIZE**

**INFORMATION**

- [For Readers](#)
- [For Authors](#)
- [For Librarians](#)

Research Article

***The Probiotic Effect towards Aspirin-induced Gastric Ulcer Healing Process as Measured by Mucous Thickness, Reepithelization, Gastric Glands Formation, and Angiogenesis in Animal Model***

***Teresa Lucretia \*, Achadiyani \*\*, Sadeli Masria \*\*\****

*\*Histology Department Faculty of Medicine Maranatha Christian University  
Jl. Prof. drg. Suria Sumantri MPH No. 65 Bandung 40164 Indonesia*

*\*\*Histology Department Faculty of Medicine Padjadjaran University  
Jl. Pasteur 38 Bandung 40161 Indonesia*

*\*\*\*Microbiology Department Faculty of Medicine Padjadjaran University  
Jl. Pasteur 38 Bandung 40161 Indonesia  
Email : teresa.l@med.maranatha.edu*

***Abstract***

*Gastric Ulcer is a common side effect of Non-Steroid Anti Inflammatory Drugs (NSAIDs) use such as Aspirin. Probiotic has many benefits especially for the alimentary system, but the effect on gastric ulcer have yet to be explored. In this research we aimed to find the probiotic effect on histological structure changes during aspirin induced gastric ulcer healing process in animal model. This was simple random sampling animal experimental laboratory, that divided Wistar Rats into two main groups. Both groups were induced with Aspirin (300mg/Kg BW) per oral, once daily for three consecutive days, and subsequently the test group were given probiotic suspension (cfu >10<sup>8</sup>/gr) per oral, once daily, for 14 days. Each subgroups were sacrificed serially at day 0, 3, 7, 14. The gaster were collected and processed for histology examination. Better histological structures were shown in the test group at day 14. MANOVA result showed probiotic's effect in enhancing histological structure changes during gastric ulcer healing process. Better histological structure changes were observed in mucus thickness; reepithelization, gastric glands formation, and angiogenesis process of the test group. As a conclusion, probiotic enhanced mucus thickness, reepithelization, glands remodelling, and angiogenesis in Aspirin induced gastric ulcer healing process in animal model.*

***Key words:*** probiotic, gastric ulcer, histological structure, aspirin, healing process

## Peran Probiotik dalam Penyembuhan Ulkus Gaster Akibat Aspirin Ditinjau dari Ketebalan Mukus, Proses Reepitelisasi, Pembentukan Glandula, dan Angiogenesis pada Hewan Model

*Teresa Lucretia \**, *Achadiyani \*\**, *Sadeli Masria \*\*\**

\*Bagian Histologi Fakultas Kedokteran Universitas Kristen Maranatha, Bandung.  
Jalan Prof. Drg. Suria Sumantri, MPH No.65 Bandung 40164 Indonesia

\*\*Bagian Histologi Fakultas Kedokteran Universitas Padjadjaran, Bandung  
Jl. Pasteur 38 Bandung 40161 Indonesia

\*\*\*Bagian Mikrobiologi Fakultas Kedokteran Universitas Padjadjaran, Bandung  
Jl. Pasteur 38 Bandung 40161 Indonesia  
E-mail: teresa.l@med.maranatha.edu

### Abstrak

Ulkus gaster sering terjadi sebagai efek samping penggunaan obat Anti-Inflamasi Non Steroid (AINS). Pemberian bakteri Probiotik secara adekuat akan memberikan keuntungan kesehatan terutama bagi organ pencernaan, tetapi manfaatnya terhadap ulkus gaster masih belum banyak diteliti. Tujuan penelitian ini adalah untuk melihat efek pemberian probiotik terhadap perubahan struktur histologis mukosa gaster dalam proses penyembuhan ulkus gaster akibat pemberian aspirin pada hewan model. Metode penelitian adalah eksperimental laboratoris dengan Rancang Acak Sederhana menggunakan 2 kelompok Tikus Wistar, yang diinduksi 1 kali sehari selama 3 hari berturut-turut dengan Aspirin (300mg/Kg BB). Kelompok perlakuan kemudian diberi suspensi probiotik ( $cfu > 10^8/gr$ ) melalui sonde oral satu kali sehari selama 14 hari. Hewan model pada tiap kelompok dikorbankan secara serial (hari 0,3,7,14). Organ gaster diambil dan dibuat preparat histologi. Uji MANOVA menunjukkan bahwa pemberian probiotik memperbaiki proses penyembuhan ulkus gaster. Hal tersebut tampak pada perubahan struktur histologis mukosa gaster berupa ketebalan mukus yang lebih tebal; proses reepitelisasi, pembentukan glandula gastrika, dan angiogenesis yang lebih baik pada kelompok perlakuan. *Simpulan penelitian ini probiotik meningkatkan ketebalan mukus, membantu pembentukan reepitelisasi, glandula, dan angiogenesis dalam proses penyembuhan ulkus gaster akibat pemberian Aspirin pada hewan model.*

**Kata kunci:** probiotik, ulkus gaster, struktur histologis, aspirin, proses penyembuhan

Research Article

**Pendahuluan**

Ulkus gaster adalah suatu keadaan terputusnya integrasi mukosa gaster dengan diameter lebih dari 3 milimeter dan kedalaman luka yang signifikan. Ulkus gaster sering disebabkan oleh infeksi bakteri *Helicobacter pylori* atau penggunaan obat Antiinflamasi Non Steroid (AINS). Insidensi terjadinya ulkus gaster yang berhubungan dengan gastritis akibat infeksi *H. pylori* telah semakin menurun akhir-akhir ini, terutama setelah ditemukannya terapi eradikasi. Akan tetapi, secara global insidensi terjadinya ulkus gaster sebagai efek samping penggunaan Aspirin dan AINS lainnya justru meningkat, seiring dengan semakin banyaknya populasi lansia dan semakin banyaknya bukti yang menunjukkan efek menguntungkan penggunaan AINS, terutama Aspirin, dalam mencegah terjadinya penyakit kardiovaskuler.<sup>1-3</sup>

Komplikasi dari ulkus gaster dapat berupa perdarahan sistim gastrointestinal, ulkus yang berulang (rekurensi), bahkan kematian. Akibatnya sampai saat ini komplikasi dari ulkus gaster ini masih menjadi masalah kesehatan. Pada *systematic review* ditunjukkan bahwa komplikasi yang terjadi pada 3,8-14 kasus per 100.000 individu berhubungan dengan penggunaan AINS. Sedangkan penelitian yang dilakukan oleh Miwa pada tahun 2004, menunjukkan bahwa 3,02% ulkus gaster akan mengalami rekurensi, terutama bila penderita menggunakan AINS, merokok, atau mengkonsumsi alkohol, dan 83,9% ulkus ulangan akan terjadi di tempat yang sama atau berdekatan dengan lokasi ulkus semula.<sup>2,4</sup>

Mekanisme dasar terjadinya ulkus gaster adalah adanya ketidakseimbangan antara faktor pertahanan gaster (barier mukosa gaster) dan faktor iritan. Barier mukosa gaster terutama terdiri dari lapisan mukus pada permukaan epitel yang berfungsi untuk mencegah iritasi mekanik dan memiliki kemampuan untuk menetralkan pH. Penggunaan AINS Aspirin, dapat memiliki efek samping yang bersifat iritan, yaitu secara langsung merusak mukosa gaster, karena sifatnya yang asam; atau secara sistemik dengan hambatan terhadap enzim Siklooksigenase (COX). Hambatan terhadap COX-1 dan COX-2 akan mengganggu pembentukan mukus oleh epitel gaster, merangsang proses inflamasi oleh leukosit dengan dikeluarkannya faktor-faktor inflamasi, menghambat agregasi trombosit, dan menghambat angiogenesis.<sup>5,6</sup>

Proses penyembuhan ulkus gaster merupakan mekanisme kompleks yang terdiri dari migrasi sel, proliferasi, reepitelisasi, angiogenesis, dan deposisi matriks ekstraseluler, yang pada akhirnya akan membentuk jaringan parut (*scar*). Proses ini melibatkan faktor-faktor seperti faktor pertumbuhan, sitokin, dan prostaglandin yang akan mengurangi produksi HCl gaster, merangsang pembentukan mukus gaster, reepitelisasi, dan merangsang terjadinya angiogenesis terutama pada daerah tepi ulkus. Proses reepitelisasi dan produksi mukus penting untuk

Research Article

melindungi perkembangan jaringan granulasi selama proses penyembuhan ulkus agar tidak dirusak oleh HCl dan pepsin yang dihasilkan oleh gaster.<sup>5,7,8</sup>

Pada penelitian pengamatan struktur histologis yang telah dilakukan, menunjukkan bahwa ternyata pada ulkus gaster yang secara makroskopis tampak 'sembuh' akan tetap memiliki struktur histologis yang abnormal, seperti ketinggian permukaan mukosa yang lebih rendah, dilatasi glandula gastrika, bertambahnya jaringan ikat, dan adanya jaringan pembuluh darah yang tidak teratur. Hal-hal ini dapat mengganggu struktur pertahanan mukosa gaster dan meningkatkan risiko terjadinya rekurensi. Terbentuknya struktur mukosa yang baik pada penyembuhan ulkus gaster penting untuk mengurangi risiko terjadinya rekurensi.<sup>7,8</sup>

Probiotik adalah sejumlah mikroorganisme hidup yang bila diberikan dalam jumlah adekuat akan memberikan keuntungan kesehatan bagi tubuh inang. Penelitian sampai saat ini telah menunjukkan berbagai manfaat probiotik terhadap kesehatan organ terutama organ pencernaan. Contohnya: mengurangi tingkat inflamasi pada usus, membantu penyembuhan ulkus pada usus halus dan usus besar, dan meningkatkan sistem imunitas melalui mekanisme tertentu. Akan tetapi, penelitian mengenai manfaat probiotik terhadap kesehatan gaster, terutama dalam mengobati ulkus gaster, masih belum banyak dilakukan.<sup>9,10</sup>

Pada penelitian yang telah dilakukan menunjukkan bahwa pemberian campuran 13 macam bakteri probiotik (4 strain *Lactobacillus fermentum*, 3 strain *Lactobacillus plantarum*, dan 6 strain *Enterococcus faecium*) yang tahan terhadap pH rendah dapat mencegah terjadinya ulkus gaster akibat induksi aspirin pada hewan coba.<sup>11</sup> Penelitian lain menunjukkan kemampuan probiotik *Lactobacillus rhamnosus* dalam menyembuhkan ulkus gaster akibat iritasi HCl pada hewan coba, melalui mekanisme perubahan ratio proliferasi sel dan apoptosis, dan peningkatan angiogenesis.<sup>9</sup> Penelitian lanjutan menunjukkan kemampuan *Lactobacillus rhamnosus* dalam meningkatkan ekspresi prostaglandin yang akan menstimulasi produksi mukus gaster.<sup>12</sup> Pada sebuah penelitian yang menggunakan campuran produk probiotik VSL #3 (*Lactobacilli*, *Bifidobacteria* dan *Streptococcus*) menunjukkan bahwa probiotik tersebut dapat membantu penyembuhan ulkus gaster akibat iritasi langsung HCl pada hewan coba dengan mekanisme utama peningkatan VEGF, yang akan merangsang proses granulasi.<sup>13</sup>

Atas dasar latar belakang tersebut, maka penelitian ini hendak melihat adanya efek pemberian probiotik terhadap perubahan struktur histologis dalam proses penyembuhan ulkus gaster akibat induksi aspirin pada hewan coba.



Research Article

**Metode**

*Objek Percobaan*

Hewan coba yang digunakan adalah Tikus jantan galur Wistar, dengan berat badan rata-rata 150-200 gram, diperoleh dari Laboratorium Teknologi Hewani, Program Studi Biologi, Sekolah Ilmu dan Teknologi Hayati, Institut Teknologi Bandung (ITB), sejumlah 24 ekor, berdasarkan hitungan besar sampel Mead.<sup>14-15</sup>

*Prosedur Penelitian*

Hewan coba diadaptasi selama 7 hari, diberi makan pelet 20-30 g/hari/ekor, dan air secara bebas. Lalu sekitar 18 jam sebelum diinduksi dengan zat penginduksi (Aspirin), jumlah makanan hewan coba dikurangi (5 g/hari/ekor), sedangkan air minum tetap diberikan secara bebas. Kemudian masing-masing hewan coba diinduksi dengan Aspirin (dosis 300mg/kg BB yang dilarutkan dalam 2 ml aquadest) secara oral menggunakan sonde, satu kali sehari, selama 3 hari berturut-turut. Setelah 4 jam pemberian induksi hari pertama, hewan coba kembali diberi makan dan minum secara bebas, dan jumlah makanan tidak dikurangi sebelum induksi hari berikutnya.

Hewan coba dibagi secara acak sederhana menjadi 2 kelompok (n=12), yaitu: kelompok kontrol negatif (I), dan kelompok perlakuan/pemberian probiotik (II). Dimulai pada 4 jam setelah induksi terakhir, selama 14 hari berturut-turut, hewan coba pada kelompok II diberi suspensi campuran bakteri probiotik (produk serbuk campuran 14 macam probiotik dengan konsentrasi cfu >10<sup>8</sup>/g yang dilarutkan dalam 2 ml aquadest) satu kali sehari, secara oral dengan menggunakan sonde. Pengorbanan dilakukan secara serial (n=3) pada hari 0 (4 jam setelah induksi terakhir), hari ke-3, hari ke-7, dan hari ke-14. Organ gaster diambil, dibuka pada kurvatura minor, lalu diamati ulkus gaster yang terbentuk secara makroskopis dan dinilai dengan menggunakan sistim skoring Lanza. Agar dapat diamati secara keseluruhan di bawah mikroskop, gaster kemudian dibagi menjadi 4 bagian (kardia, fundus, korpus, pilorus), dimasukkan ke dalam cairan fiksatif Carnoy's, kemudian diproses untuk pembuatan preparat histologis dengan pewarnaan rutin HE.

Parameter yang dinilai (ketebalan mukus, persentase reepitelisasi, persentase tinggi glandula gastrika, dan banyaknya kapiler yang terbentuk pada lamina basalis tunika mukosa) diamati secara histologis dengan perbesaran objektif 10x pada mikroskop cahaya Leica, diukur dengan menggunakan program *distance line* pada *Leica PC Suites*, dan didokumentasikan. Data kemudian diolah dengan menggunakan program pengolahan data statistik *SPSS 16.0*.

Research Article

Pengaruh variabel bebas terhadap keseluruhan variabel terikat akan diuji menggunakan uji statistik *MANOVA* (*Multivariate Analysis of Variance*).

Hasil

Pengamatan secara makroskopik menunjukkan adanya perbaikan struktur mukosa gaster pada hari ke-7. Hal ini ditandai dengan menghilang atau mengecilnya ulkus sehingga tampak berupa lesi atau erosi, disertai permukaan mukosa yang hiperemis. Hal tersebut ditunjukkan dengan adanya perubahan tingkat skor kerusakan mukosa gaster dari skor 4 menjadi skor 2 pada kedua kelompok (Tabel 1).

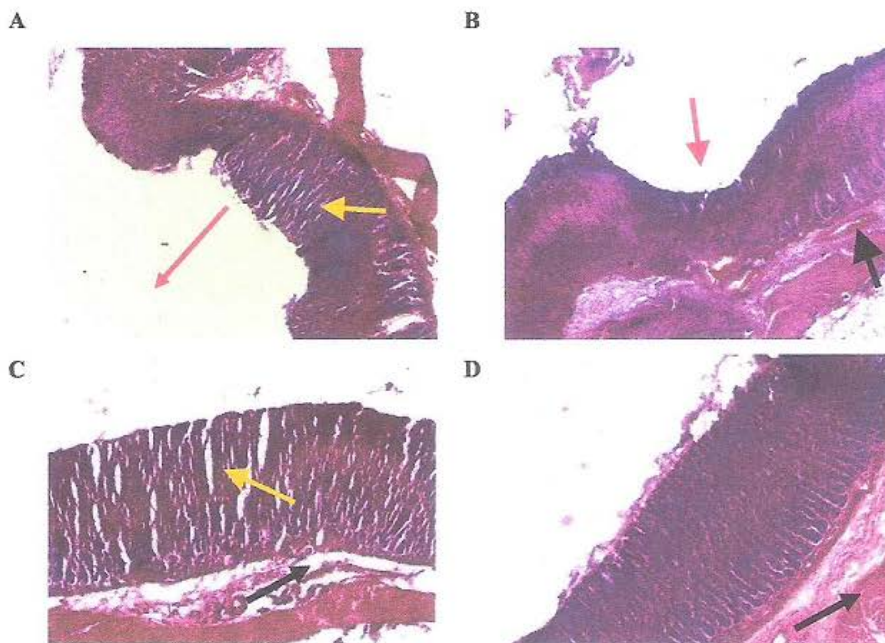
Tabel 1 Median *Grading* Ulkus pada Pengamatan Makroskopis

Kelompok	Grading ulkus ( <i>Lanza score</i> )			
	Hari ke-0	Hari ke-3	Hari ke-7	Hari ke-14
Kontrol negatif	4	4	2	2
Perlakuan	4	4	2	1

Hasil pengamatan secara mikroskopis pada hari ke-3 menunjukkan proses reepitelisasi dimulai dari tepi ulkus sekaligus membentuk struktur *glandula* yang baru pada dasar ulkus, dan adanya pembentukan kapiler pada lamina propria. Sel-sel radang dapat ditemukan pada mukus yang menutupi daerah ulkus. Pada hari ke-7 gambaran mikroskopis pada kedua kelompok menunjukkan proses reepitelisasi yang hampir sempurna menutupi seluruh permukaan ulkus dan pembentukan *glandula* yang mulai mendekati ketinggian permukaan mukosa sekitarnya. Sel-sel radang tidak lagi dapat ditemukan baik pada lapisan mukus di sekitar ulkus maupun pada lamina propria.

Pada hari ke-14 secara umum proses reepitelisasi telah berlangsung dengan sempurna menutupi seluruh permukaan mukosa. Akan tetapi, adanya bekas luka (*scar*) pada kelompok kontrol negatif dapat dibedakan dari mukosa normal sekitarnya dengan adanya gambaran *glandula* yang belum terbentuk sempurna, dan masih menunjukkan gambaran jaringan ikat yang jelas di antara *glandula* sehingga mukosa akan tampak 'berlubang', dan adanya tinggi permukaan mukosa yang lebih rendah dibandingkan tinggi permukaan mukosa di sekitarnya, disertai gambaran kapiler yang tak teratur (Gambar 1. A dan B).

Research Article



**Gambar 1 Berbagai Gambaran Mikroskopis Mukosa Gaster Hari ke-14**

A dan B: Kelompok Kontrol Negatif

C dan D: Kelompok Perlakuan

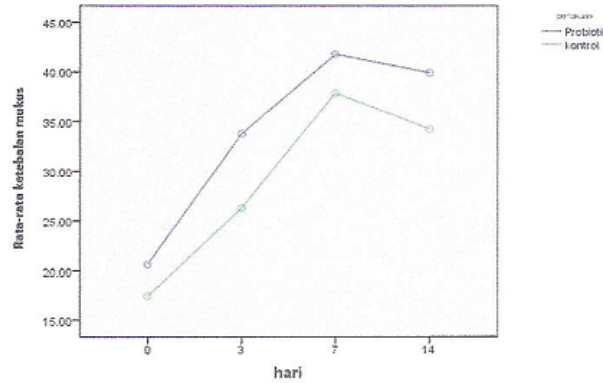
Keterangan:

Scar dengan permukaan yang lebih rendah (panah merah), remodeling glandula dengan banyak jaringan ikat (panah kuning), dan pembuluh darah yang besar dan banyak pada tunika submukosa (panah hitam) (Perbesaran 100x)

Hasil pengukuran perubahan ketebalan mukus pada hari ke-0 dari kedua kelompok menunjukkan rerata angka yang tidak jauh berbeda, yaitu  $17,43 \pm 2,22 \mu\text{m}$  pada kelompok kontrol negatif, dan  $20,67 \pm 4,51 \mu\text{m}$  pada kelompok perlakuan. Pada hari ke-3 bertambahnya mukus terjadi pada kedua kelompok dengan ketebalan mukus yang lebih tebal pada kelompok perlakuan ( $33,77 \pm 4,19 \mu\text{m}$ ) dibandingkan kelompok kontrol negatif ( $26,30 \pm 5,63 \mu\text{m}$ ).

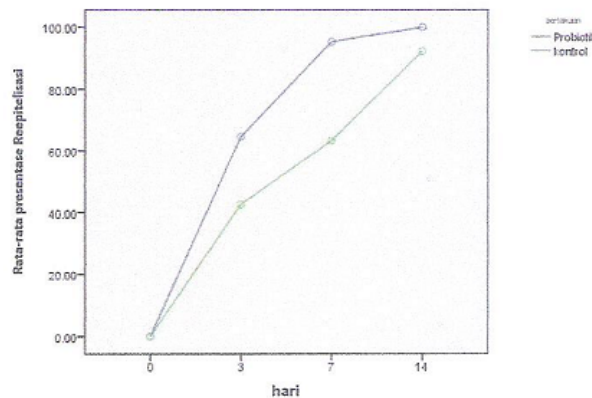
Bertambah tebalnya mukus masih terjadi pada hari ke-7 baik pada kelompok kontrol negatif ( $37,87 \pm 5,32 \mu\text{m}$ ) dan kelompok perlakuan ( $41,77 \pm 5,25 \mu\text{m}$ ). Akan tetapi, pada hari ke-14 terjadi penurunan ketebalan mukus pada kedua kelompok menjadi  $34,23 \pm 9,07 \mu\text{m}$  pada kelompok kontrol negatif, dan  $39,90 \pm 5,65 \mu\text{m}$  pada kelompok perlakuan. Adanya efek pemberian probiotik terhadap perubahan ketebalan mukus yang sesuai dengan perjalanan waktu dibuktikan dengan uji statistik MANOVA yang menunjukkan hasil yang signifikan ( $p < 0,01$ ), dan tampak lebih jelas melalui Gambar 2.

Research Article



Gambar 2 Grafik Perbedaan Perubahan Ketebalan Mukus

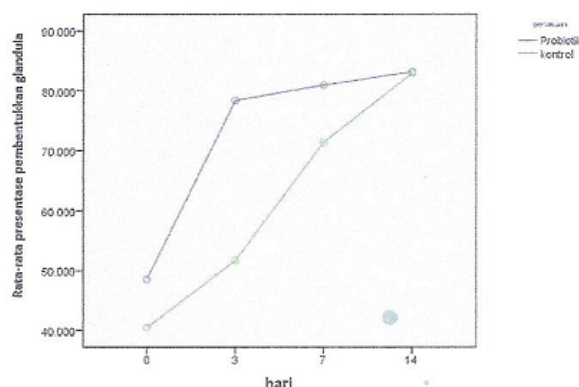
Presentase pembentukan epitel tampak terjadi lebih cepat pada kelompok perlakuan yang sudah menutupi hampir seluruh permukaan ulkus pada hari ke-7 ( $95,33 \pm 2,08$  %), bila dibandingkan dengan kelompok kontrol negatif yang baru mencapai  $63,33 \pm 22,50$  % pada hari yang sama. Pada hari ke-14, pada kelompok perlakuan, epitel yang terbentuk telah menutupi ulkus dengan sempurna (100%), sementara pada kelompok kontrol negatif reepitelisasi masih belum menutup dengan sempurna ( $92,33 \pm 9,29$  %). Adanya efek pemberian probiotik terhadap perubahan percepatan reepitelisasi tampak dari hasil uji MANOVA yang memberikan hasil yang signifikan ( $p < 0,01$ ), dan tampak lebih jelas pada gambar 3. Percepatan reepitelisasi ini tampak terjadi terutama pada hari ke-7 yang ditunjukkan dengan adanya pertambahan jarak antara kedua garis pada grafik.



Gambar 3 Grafik Perbedaan Perubahan Persentase Reepitelisasi

Research Article

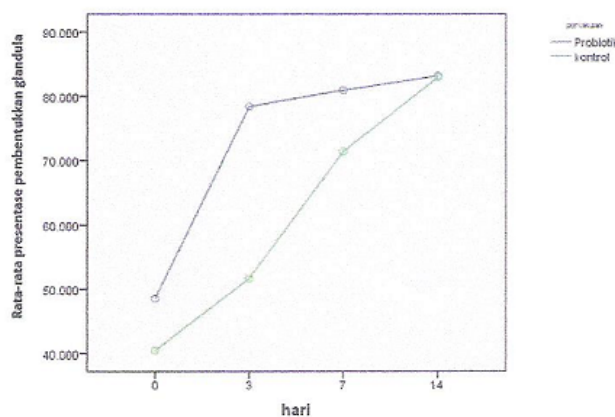
Pembentukan glandula baru pada hari ke-3 menunjukkan perubahan presentasi yang lebih cepat pada kelompok perlakuan ( $78,38 \pm 10,74$  %) bila dibandingkan dengan kelompok kontrol negatif ( $51,69 \pm 13,06$  %), yang baru mulai menyusul pada hari ke-7 ( $71,39 \pm 3,66$  %), sementara pada kelompok perlakuan percepatan ini justru mulai berkurang ( $80,94 \pm 5,96$  %). Pada hari ke-14 pengukuran persentase tinggi glandula pada kedua kelompok menunjukkan angka yang hampir sama, yaitu  $82,94 \pm 1,45$  % pada kelompok kontrol negatif, dan  $83,15 \pm 8.34$  % pada kelompok perlakuan. Adanya efek pemberian probiotik terhadap perubahan percepatan pembentukan glandula tampak dari hasil uji MANOVA yang memberikan hasil yang signifikan ( $p < 0,01$ ), yang diperjelas dengan adanya jarak antara kedua garis pada tampilan gambar 4.



Gambar 4 Grafik Perubahan Persentase Tinggi Glandula

Pengamatan terhadap perubahan jumlah pembuluh darah kapiler pada kelompok kontrol negatif pada hari ke-0 menghasilkan rata-rata  $1,84 \pm 0,23$  / lapang pandang (LP). Jumlah ini tidak banyak berubah pada pengamatan hari ke-3 ( $1,95 \pm 0,63$ /LP) maupun pada hari ke-7 ( $1,92 \pm 0,46$ /LP). Adanya penambahan jumlah kapiler tampak pada hari ke-14 yang menghasilkan rata-rata perhitungan  $2,33 \pm 0,34$ /LP. Hal ini berbeda dengan pengamatan pada kelompok perlakuan yang pada hari ke-0 mendapatkan hasil rata-rata  $1,60 \pm 0,36$ /LP, dan terus mengalami peningkatan baik pada hari ke-3 ( $3,38 \pm 0,75$ /LP), hari ke-7 ( $3,87 \pm 0,40$ /LP), dan hari ke-14 ( $4,23 \pm 0,39$ /LP). Adanya efek pemberian probiotik terhadap jumlah kapiler tampak dari hasil uji MANOVA yang memberikan hasil yang sangat signifikan ( $p < 0,01$ ), dan tampak jelas pada gambar 5.

Research Article



Gambar 5 Grafik Perubahan Jumlah Kapiler (Angiogenesis)

Diskusi

Adanya kerusakan pada mukosa gaster akibat pemberian zat induksi, secara makroskopis akan ditandai dengan adanya lesi/erosi, bercak perdarahan, dan ulkus. Pada penelitian yang telah dilakukan sebelumnya, ditemukan bahwa kerusakan mukosa gaster akibat zat induksi pada hewan coba akan mencapai tingkat kerusakan maksimal pada jam ke-3 setelah pemberian induksi terakhir.<sup>16</sup> Hal tersebut sesuai dengan hasil penelitian ini yang menunjukkan gambaran ulkus skor 4 pada permukaan gaster kedua kelompok hewan coba 4 jam setelah pemberian induksi terakhir atau hari ke-0. Adanya luka juga akan memicu terjadinya proses inflamasi yang ditunjukkan dengan lebih tebalnya permukaan gaster kedua kelompok perlakuan bila dibandingkan dengan permukaan gaster normal.

Proses penyembuhan ulkus gaster pada hewan coba akan dimulai sejak 4 jam setelah pemberian induksi terakhir. Proses penyembuhan akan ditandai dengan dimulainya proliferasi sel epitel, pembentukan glandula, dan angiogenesis. Proliferasi sel epitel akan meningkat dengan cepat sampai hari ke-6.<sup>17</sup> Hal ini tampak dari hasil pengamatan mukosa gaster secara makroskopis pada kedua kelompok yang menunjukkan adanya penurunan skoring ulkus secara nyata yang terjadi antara hari ke-3 dan hari ke-7, yang berarti berkurangnya erosi atau lesi seiring dengan menutupnya luka pada permukaan gaster.

Hasil perubahan skoring ulkus tiap-tiap hari pada pengamatan makroskopis antara kelompok perlakuan dan kelompok kontrol negatif tidak menunjukkan perubahan yang berbeda secara mencolok. Akan tetapi pada hari ke-14, hasil pengamatan makroskopis kelompok perlakuan menunjukkan skoring ulkus yang lebih kecil. Hal ini menunjukkan hasil akhir proses

Research Article

penyembuhan yang lebih sempurna, yang kemungkinan menunjukkan cara kerja probiotik yang lebih bersifat membantu dan tidak merangsang secara berlebihan faktor-faktor yang berperan dalam proses penyembuhan.

Pernyataan bahwa proliferasi sel epitel permukaan yang berlangsung dengan cepat sampai hari ke-6<sup>17</sup> sesuai dengan perubahan gambaran mikroskopis kedua kelompok yang menunjukkan proliferasi epitel permukaan dan pembentukan glandula yang lebih banyak, dengan kedalaman luka yang semakin berkurang pada hari ke-7. Perubahan secara mikroskopis ini cukup besar untuk menyebabkan perubahan gambaran skoring ulkus secara makroskopis.

Pada hari ke-14, secara mikroskopis tidak lagi ditemukan ulkus pada mukosa gaster, tetapi dapat ditemukan banyak *scar*. *Scar* pada kelompok perlakuan probiotik ternyata lebih sulit dibedakan dengan lapisan mukosa normal disekitar ulkus, bila dibandingkan dengan *scar* pada kelompok kontrol negatif. Hal ini menunjukkan terjadi proses pembentukan glandula dan reepitelisasi yang lebih sempurna pada kelompok perlakuan probiotik. Selain itu, gambaran mikroskopis pada kelompok perlakuan juga menunjukkan adanya pembuluh darah kapiler yang melebar pada tunika submukosa, yang menyebabkan gambaran hiperemis pada pengamatan makroskopis hari ke-14.

Hasil uji statistik MANOVA yang signifikan menunjukkan adanya efek pemberian probiotik terhadap perubahan keseluruhan variabel terikat yang merupakan bagian dari proses penyembuhan ulkus gaster, yaitu ketebalan mukus, reepitelisasi, pembentukan glandula, dan angiogenesis. Hal ini menegaskan bahwa perbedaan gambaran mikroskopis akhir proses penyembuhan pada hari ke-14 bukan merupakan hal yang subjektif. Adanya gambaran struktur yang lebih baik pada hari ke-14 ini juga diharapkan dapat mengurangi terjadinya komplikasi rekurensi ulkus gaster.<sup>7,8</sup>

Adanya perubahan jumlah mukus sesuai dengan teori yang menyatakan bahwa mukus gaster diperlukan dalam proses penyembuhan sebagai faktor barier sehingga proses yang terjadi pada permukaan mukosa di bawahnya dapat terlindungi.<sup>8</sup> Hasil perhitungan rata-rata ketebalan mukus yang lebih tebal pada kelompok perlakuan menunjukkan kemampuan bakteri probiotik dalam merangsang pembentukan mukus. Mekanisme dasar terbentuknya barier mukus yang lebih banyak pada kelompok perlakuan ini diduga akibat adanya perangsangan probiotik terhadap *up-regulasi* prostaglandin dan peningkatan COX-1 yang pada akhirnya akan meningkatkan produksi mukus oleh sel epitel gaster.<sup>9,11</sup>

Perubahan ketebalan mukus yang beriringan pada kedua kelompok kemungkinan menunjukkan cara kerja probiotik yang bersifat menunjang proses penyembuhan dengan cara merangsang faktor-faktor penyembuhan seperti yang terjadi pada proses normal. Adanya barier

Research Article

mukus yang lebih tebal pada kelompok perlakuan ini kemungkinan dapat menjelaskan bahwa dengan faktor proteksi yang lebih baik, maka proses penyembuhan di bawahnya dapat berjalan dengan lebih baik, sehingga didapatkan hasil remodeling dengan struktur yang lebih baik pada kelompok perlakuan hari ke-14.

Adanya percepatan reepitelisasi pada kelompok perlakuan sesuai dengan penelitian sebelumnya yang menyatakan bahwa proliferasi sel epitel pada ulkus gaster akan terjadi dengan cepat selama 6 hari pertama, disertai adanya perubahan ratio apoptosis terhadap proliferasi sel.<sup>9,17</sup> Dari gambar grafik juga tampak bahwa terjadi perlambatan proses reepitelisasi pada hari ke-14, sehingga setelah tercapai reepitelisasi sempurna tidak didapatkan proliferasi sel epitel secara berlebihan. Hal ini diduga menunjukkan kemampuan probiotik dalam membantu proses penyembuhan dengan tidak merangsang faktor-faktor penyembuhan secara berlebihan, melainkan sesuai dengan yang terjadi pada proses penyembuhan secara normal.

Proliferasi sel epitel pada permukaan mukosa gaster ini juga akan bermigrasi ke dasar ulkus untuk membentuk glandula.<sup>7</sup> Adanya pengaruh pemberian probiotik terhadap proses remodeling juga tampak dari gambaran pembentukan glandula gastrika yang lebih sempurna dengan lebih sedikit jaringan ikat pada kelompok perlakuan. Mekanisme terjadinya hal tersebut diduga akibat adanya pengaruh probiotik terhadap perubahan ratio apoptosis dan proliferasi sel epitel, dan perangsangan probiotik terhadap faktor bFGF dan TGF- $\beta$  yang berperan dalam proses proliferasi fibroblas dan sintesis matriks ekstraseluler dalam pembentukan jaringan ikat.<sup>9,13</sup> Terangsangnya faktor-faktor ini akan menyebabkan terbentuknya glandula gastrika secara lebih cepat dengan struktur remodeling yang lebih baik pada proses penyembuhan. Pada gambar grafik juga tampak adanya perlambatan proses pembentukan glandula pada kelompok perlakuan mulai hari ke-7 sehingga pada akhir penelitian didapatkan hasil yang hampir sama antara kedua kelompok. Hal ini menunjukkan cara kerja probiotik yang mungkin lebih bersifat membantu proses penyembuhan dan tidak merangsang faktor-faktor penyembuhan secara berlebihan.

Dalam penelitian ini, peningkatan angiogenesis akibat stimulasi faktor VEGF oleh probiotik, yang tampak pada kelompok perlakuan, diduga merupakan salah satu faktor utama yang dapat menjelaskan mengapa hasil proses penyembuhan ulkus gaster terjadi lebih cepat dan lebih baik pada kelompok perlakuan. Hal ini sesuai dengan teori proses penyembuhan yang menyatakan bahwa vaskularisasi yang baik dibutuhkan dalam proses penyembuhan, yang pada akhirnya akan menunjang proses reepitelisasi dan pembentukan struktur-struktur pada mukosa gaster di atasnya untuk hasil *remodeling* yang lebih baik.<sup>7,8,9,10,13</sup>



Research Article

**Simpulan**

Probiotik membantu perubahan ketebalan mukus, pembentukan reepitelisasi, pembentukan glandula gastrika, dan pembentukan kapiler/angiogenesis dalam proses penyembuhan ulkus gaster pada Tikus Wistar jantan.

*Artikel ini telah dipresentasikan sebagai presentasi poster pada Pertemuan Ilmiah Nasional Perhimpunan Ahli Anatomi Indonesia 2013*

**Daftar Pustaka**

1. Yeomans ND, Naesdal J. Systematic review: ulcer definition in NSAID ulcer prevention trials. *Alimentary Pharmacol Ther.*2008;12(6):465-72.
2. Lau JY, Sung J, Hill C, Henderson C, Howden CW, Metz DC. Systematic review of the epidemiology of complicated peptic ulcer disease: incidence, recurrence, risk factors and mortality. *Digestion.* 2011;84(2):102-13.
3. Cryer B. Reducing the gastrointestinal risks of low-dose aspirin. *Gastroenterology.*2010;138(1):30-3.
4. Miwa, H; Sakaki, N; Sugano, K; Sekine, H; Higuchi, K; Uemura, N; Kato, M; Murakami K. Recurrent peptic ulcers in patients following successful *Helicobacter pylori* eradication. *Helicobacter.*2004;9(1):9-16.
5. Wallace JL. Prostaglandins, NSAIDs, and gastric mucosal protection: why doesn't the stomach digest itself? *Physiological reviews.*2008;88(4):1547-65.
6. Iijima K, Ara N, Abe Y, Koike T, Iwai W, Iwabuchi T, et al. Association of gastric acid and mucus secretion level with low-dose aspirin-induced gastropathy. *J Gastroenterol.*2012;47(2):150-8.
7. Tarnawski AS. Cellular and molecular mechanisms of gastrointestinal ulcer healing. *Digestive Diseases.* 2005;50 Suppl 1:S24-33.
8. Oh TY, Ahn BO, Jang EJ. Accelerated ulcer healing and resistance to ulcer recurrence with gastroprotectants in rat model of acetic acid-induced gastric ulcer. *J Clin Biochem Nutr.*2008;42(3):204-14.
9. Lam EKY, Yu L, Wong HPS, Wu WKK, Shin VY, Tai EKK, et al. Probiotic *Lactobacillus rhamnosus* GG enhances gastric ulcer healing in rats. *Eur J Pharmacol.*2007;565:171-9.
10. Ohashi Y, Ushida K. Health-beneficial effects of probiotics: its mode of action. *Anim Sci J.*2009;80:361-71.
11. Karahan AG, Kiliç GB, Kuleafian H. Effect of probiotics on aspirin-induced gastric mucosal lesions. *J. Gastroenterol.*2011;11:18-26.
12. Lam EKY, Tai EKK, Koo MWL, Wong HPS, Wu WKK, Yu L, et al. Enhancement of gastric mucosal integrity by *Lactobacillus rhamnosus* GG. *Life sciences.*2007;16(23):2128-36.
13. Dharmani P, Simone CD, Chadee K. The probiotics mixture vsl#3 augments gastric ulcer healing by upregulating expression of growth factors. *Calgary (Italy): University of Calgary;*2011.p 31-9.
14. Festing MFW, Altman DG. Guidelines for the design and statistical analysis of experiments using laboratory animals. *Ilar Journal.*2002;43:244-58.
15. The design of experiments. New York: Cambridge University Press;2013. p.620.
16. Morise Z, Komatsu S, Fuseler JW, Granger DN. ICAM-1 and P-selectin expression in a model of NSAID-induced gastropathy. *Am J Physiol Gastrointest Liver Physiol.*2012; 274:246-52.
17. Helander HF, Li H. Cell proliferation in the gastric epithelium of the ulcer rat. *Scan J Gastroenterol.* 2005;40:1386-93.

