

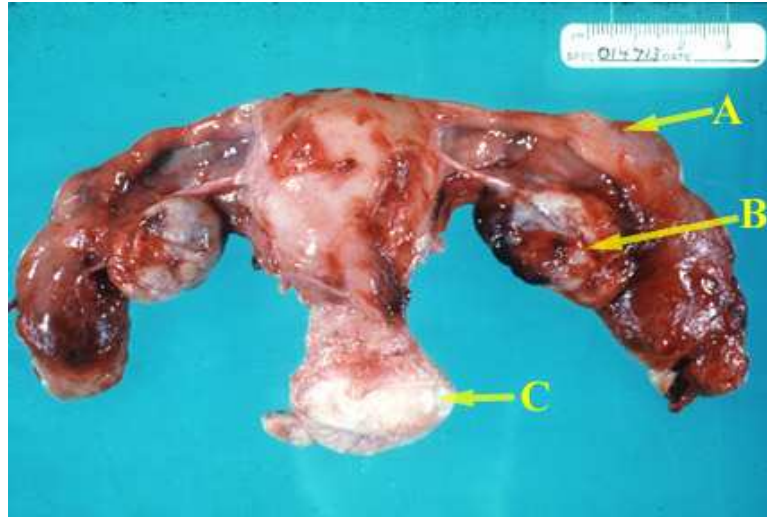
**RIWAYAT HIDUP**

Nama : Fannie Anggraeni  
NRP : 0210042  
TTL : Cirebon, 19 Juli 1984  
Alamat : Jl. Surya Sumantri 55 Bandung

Riwayat Pendidikan :

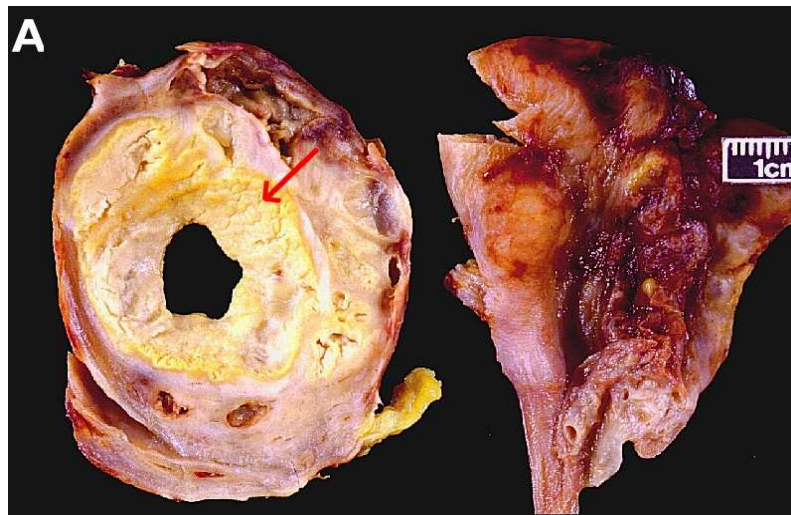
- TK Kristen Bethel, Arjawinangun, 1990
- SD Kristen Jamblang, 1996
- SLTP Kristen I, Cirebon, 1999
- SMUK I, Cirebon, 2002
- Masuk FK UKM, 2002

## LAMPIRAN

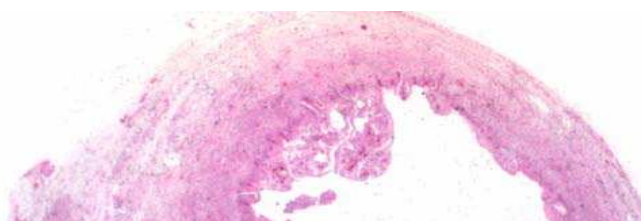


Gambar 1

Inflamasi akut tuba fallopii.  
Tuba tampak merah dan membesar karena edem, permukaannya dilapisi fibrin  
(Laboratorium Patologi Anatomi)

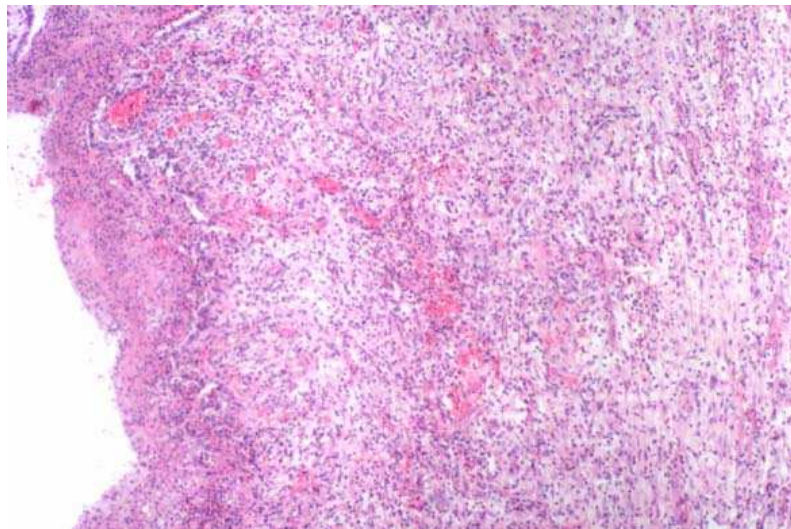


Ovarium dan tuba melekat dan membentuk abses  
Tampak pus berwarna kuning mengisi kavum abses  
(Laboratorium Patologi Anatomi)

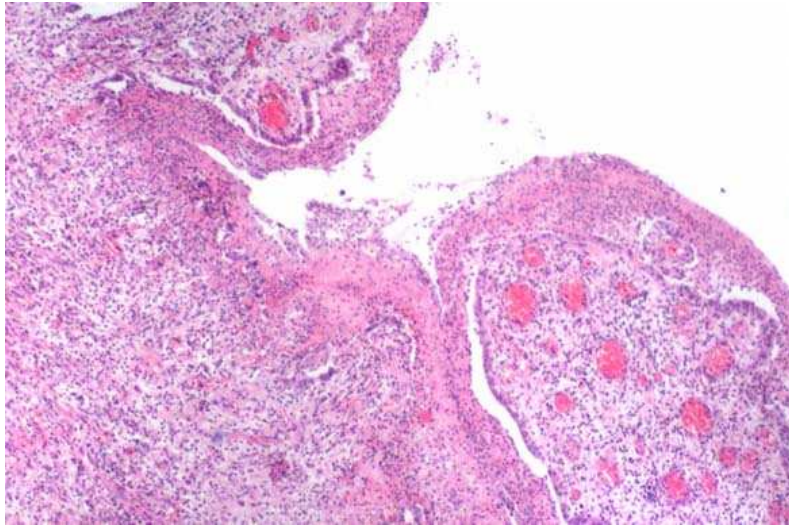


**Gambar 3**

Gambaran mikroskopis salpingitis akut  
Potongan melintang tuba. Lipatan- lipatan mukosa menebal dan sembab.  
(Laboratorium Patologi Anatomi)

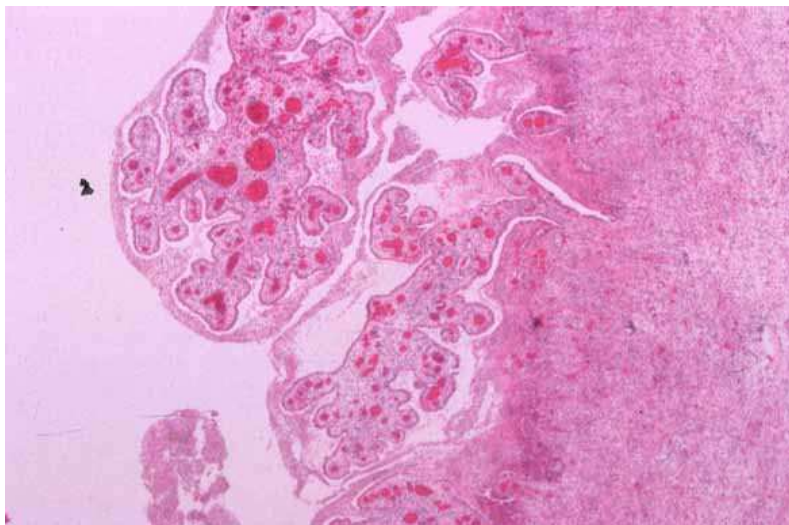
**Gambar 4**

Gambaran mikroskopis salpingitis akut perbesaran 40 X  
Tampak penebalan seluruh dinding, dan ada infiltrasi sel- sel radang akut  
(Laboratorium Patologi Anatomi)



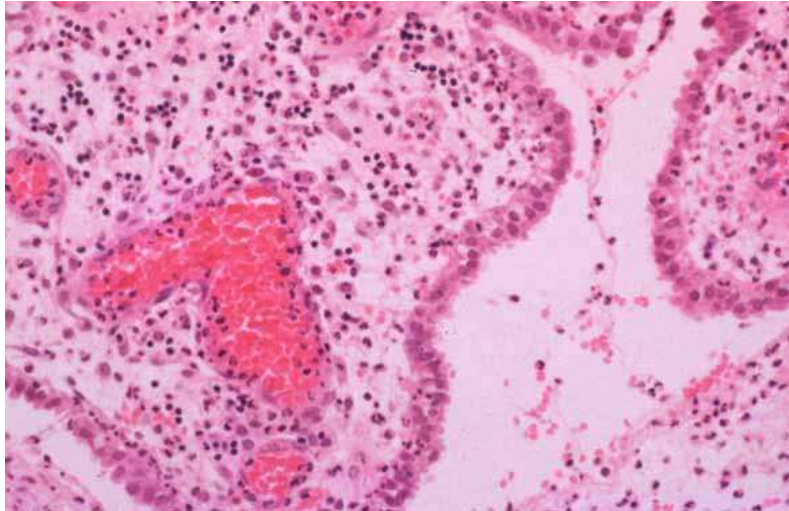
**Gambar 5**

Gambaran mikroskopis salpingitis akut perbesaran 40 X  
Tampak nekrosis mukosa tuba dan pelebaran pembuluh –pembuluh darah  
(Laboratorium Patologi Anatomi)



**Gambar 6**

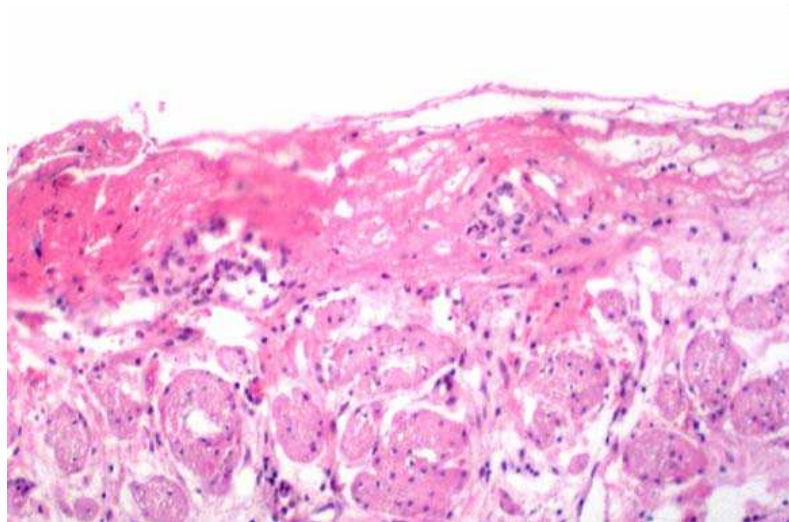
Gambaran mikroskopis salpingitis akut perbesaran 40 X  
Tampak pengelupasan sel – sel epitel  
(Laboratorium Patologi Anatomi)



**Gambar 7**

Gambaran mikroskopis salpingitis akut perbesaran 63 X  
Tampak pelebaran pembuluh, terdapat eksudat neutrofil baik pada lipatan mukosa  
maupun lumen.

(laboratorium Patologi Anatomi)



**Gambar 8**

Gambaran mikroskopis salpingitis akut perbesaran 100 X  
Terdapat fibrin pada serosa. Jaringan sub mukosa dan muskularis mengalami infiltrasi  
difus oleh sel-sel radang akut.

(Laboratorium Patologi Anatomi)